

4. **Holmquist J, Bergström B.** The mastoid air cell system in ear surgery. Arch Otolaryngol Chic III 1960. 1978;104(3):127-129. doi:10.1001/archotol.1978.00790030013003
5. **Albu S, Tralbalzini F, Amadori M.** Usefulness of Cortical Mastoidectomy in Myringoplasty. Otol Neurotol. 2012;33(4):604-609. doi:10.1097/MAO.0b013e31825368f2
6. **Toros SZ, Habesoglu TE, Habesoglu M, et al.** Do patients with sclerotic mastoids require aeration to improve success of tympanoplasty? Acta Otolaryngol (Stockh). 2010;130(8):909-912. doi:10.3109/00016480903559731
7. **Dündar R, Kulduk E, Soy FK, Yazıcı H, Sakarya EU, Özbay C.** Necessity of mastoidectomy in patients with chronic otitis media having sclerotic mastoid bone: a retrospective clinical study. Kulak Burun Bogaz Ihtis Derg KBB J Ear Nose Throat. 2015;25(3):152-157. doi:10.5606/kbbihtisas.2015.04820
8. **Mishiro Y, Sakagami M, Takahashi Y, Kitahara T, Kajikawa H, Kubo T.** Tympanoplasty with and without mastoidectomy for non-cholesteatomatous chronic otitis media. Eur Arch Otorhinolaryngol. 2001;258(1):13-15. doi:10.1007/PL00007516

HÌNH ẢNH DỊ DẠNG TAI TRONG ỨNG DỤNG TRONG PHẪU THUẬT CẤY ỐC TAI ĐIỆN TỬ

Lê Duy Chung¹, Cao Minh Thành¹

TÓM TẮT

Mục đích: mô tả đặc điểm hình ảnh dị dạng tai trong trên cắt lớp vi tính (CLVT) và cộng hưởng từ (CHT) ứng dụng trong cấy ốc tai điện tử (OTĐT). **Phương Pháp:** dị dạng tai trong và bất thường dây thần kinh ốc tai (TKOT) được đánh giá trên CLVT độ phân giải cao và chuỗi xung T2 3D gradient-echo độ phân giải cao CHT. **Kết quả:** nghiên cứu gồm 166 bệnh nhân (BN) với 332 tai, trong đó có 170 tai dị dạng tai trong hoặc bất thường TKOT. Kích thước ốc tai của nhóm thiếu sản ốc tai, dị dạng phân chia không hoàn toàn (PCKHT) Type II, PCKHT Type III, bất thường tiền đình - ống bán khuyên (TĐ-OBK), ốc tai bình thường bất thường TKOT nhỏ hơn so với nhóm không dị dạng tai trong. Các tai dị dạng tai trong có 55,3% thiếu sản hoặc bất sản trụ ốc, 35,3% có bất sản hoặc thiếu sản cửa sổ tròn. **Kết luận:** dị dạng tai trong có hình dạng và kích thước ốc tai đa dạng ảnh hưởng tới chỉ định cấy OTĐT; tỉ lệ thiếu sản, bất sản trụ ốc, thiếu sản, bất sản cửa sổ tròn cao là các yếu tố gây khó khăn và biến chứng cho phẫu thuật.

Từ khoá: dị dạng tai trong, cấy ốc tai điện tử, biến chứng phẫu thuật.

SUMMARY

IMAGING OF INNER EAR MALFORMATION IN COCHLEAR IMPLANT

Objective: To describe CT scanner and MRI imaging of inner ear malformation in cochlear implant. **Material and Methods:** inner ear malformation and cochlear nerve deficiency was evaluated on high resolution CT scanner and high resolution T2 3D

gradient-echo MRI. **Results:** 166 patients with 332 ears, including 170 ears with inner ear malformation or cochlear nerve deficiency. The cochlear size of cochlear hypoplasia, Incomplete partition Type II, Incomplete partition Type III, vestibular - semicircular canal abnormality, normal cochlear and cochlear nerve deficiency are smaller than no inner ear malformation group. The inner ear malformations have 55,3% hypoplasia or aplasia of modiolus, 35,3% have aplasia or hypoplasia of the round window. **Conclusion:** Inner ear malformations with diverse cochlear shapes and sizes affect the cochlear implant indications; High rates of hypoplasia, aplasia modiolus and hypoplasia, aplasia round window are factors that cause difficulties and complications for surgery.

Keywords: inner ear malformation, cochlear implant, Complications.

I. ĐẶT VẤN ĐỀ

Dị dạng tai trong chiếm tỉ lệ khoảng 20% trẻ điếc tiếp nhận bẩm sinh cả hai bên. Phẫu thuật (PT) cấy OTĐT ở những bệnh nhân này thường gặp nhiều khó khăn [1]. Dị dạng tai trong có hình dạng và kích thước ốc tai đa dạng, những trường hợp dị dạng nặng không có ốc tai hoặc ốc tai quá nhỏ không thể đưa điện cực và ốc tai thì chỉ có thể cấy điện cực thân não; mỗi loại dị dạng tai trong cần có loại điện cực phù hợp, đo kích thước ốc tai giúp lựa chọn đúng kích thước điện cực. Các tai dị dạng tai trong có rộng cống tiền đình, thiếu sản hoặc bất sản trụ ốc có nguy cơ cao rò dịch não tủy, di lệch điện cực trong phẫu thuật. Hẹp, bất sản cửa sổ tròn, sự che khuất cửa sổ tròn có thể gây khó khăn cho phẫu thuật. Ở Việt Nam, chưa có nhiều nghiên cứu về hình ảnh dị dạng tai trong ảnh hưởng tới phẫu thuật, chính vì vậy chúng tôi thực hiện nghiên cứu mô tả "Hình ảnh dị dạng tai trong ứng dụng

¹Bệnh viện Đại học Y Hà Nội

Chịu trách nhiệm chính: Lê Duy Chung

Email: leduychung@gmail.com

Ngày nhận bài: 26.9.2022

Ngày phản biện khoa học: 14.11.2022

Ngày duyệt bài: 28.11.2022

trong phẫu thuật cấy ốc tai điện tử" nhằm mục tiêu: mô tả hình ảnh dị dạng tai trong trên CLVT và CHT liên quan đến chỉ định cấy OTĐT, lựa chọn điện cực, đánh giá nguy cơ biến chứng và những khó khăn ảnh hưởng tới PT.

II. ĐỐI TƯỢNG VÀ PHƯƠNG PHÁP NGHIÊN CỨU

2.1. Đối tượng nghiên cứu

- BN điếc tiếp nhận bẩm sinh mức độ nặng hoặc hoàn toàn hai tai.
- Được chụp CLVT và CHT đánh giá trước phẫu thuật cấy OTĐT.

2.2. Phương pháp nghiên cứu

- Nghiên cứu mô tả cắt ngang, từ tháng 01/2015 đến 05/2022.
- Địa điểm nghiên cứu: bệnh viện Trường đại học y Hà Nội.
- Phương tiện nghiên cứu: máy CHT 1.5Tesla của GE, Siemen. Máy CLVT 128 dãy GE.

2.3. Quy trình nghiên cứu

- Chụp CLVT xương thái dương độ phân giải cao độ dày lớp cắt ≤ 1mm.
- Tái tạo cửa sổ xương với FOV phóng đại khu trú 7-9cm cho từng bên.
- Chụp CHT xương thái dương với chuỗi xung T2 gradient-echo 3D phân giải cao theo mặt phẳng Axial và mặt phẳng Sagital chệch (Oblique Sagital) vuông góc với ống tai trong: độ dày lớp cắt ≤ 1mm, khoảng cách 0,5mm, FOV 16x16 để đánh giá dây thần kinh (TK).

Đánh giá hình ảnh CLVT và CHT

- Đánh giá dị dạng tai trong theo phân loại của Sennaroglu, L [1].
- Đánh giá trụ ốc trên CLVT và trên CHT.
- + Trụ ốc thiếu sản: trụ ốc ngắn, kích thước nhỏ.

+ Bất sản trụ ốc gần hoàn toàn: không thấy trụ ốc, chỉ có mảnh sàng ở đáy ốc tai.

+ Bất sản hoàn toàn: khi không thấy trụ ốc và mảnh sàng ở đáy ốc tai.

- Đo đường kính (ĐK) ngang và chiều cao vòng đáy ốc tai trên cắt lớp vi tính, đường kính ngang ốc tai được đo từ điểm giữa cửa sổ tròn qua giữa trụ ốc tai tới bờ đối diện của ốc tai.

- Sử dụng chuỗi xung T2 gradient-echo với mặt phẳng Axial và Sagital (tái tạo hoặc chụp trực tiếp) vuông góc với ống tai trong để đánh giá dây TK trong ống tai trong.

+ Xác định TK ốc tai thiếu sản khi so sánh với TK thần kinh VII và các nhánh TK khác trong ống tai trong và so sánh với bên đối diện.

+ Xác định bất sản nhánh TK ốc tai khi không thấy dây TK.

+ Xác định sự không phân chia nhánh TK ốc tai từ dây tiền đình - ốc tai.

- Đánh giá giãn cống tiền đình trên CLVT khi ĐK ở điểm giữa >1,5mm.

- Đánh giá hẹp cửa sổ tròn trên CLVT khi chiều cao hoặc ĐK ngang cửa sổ tròn < 1mm.

- Đánh giá nguy cơ ở những BN được PT.

III. KẾT QUẢ NGHIÊN CỨU

3.1. Đặc điểm chung của bệnh nhân.

Nghiên cứu gồm 166 BN điếc tiếp nhận bẩm sinh được chụp CLVT và CHT đánh giá trước PT cấy OTĐT với 332 tai. Có 96 BN nam và 70 nữ (tỉ lệ nam:nữ ~ 1,4:1). Tuổi trung bình 43,1 ± 21,9 tháng (từ 10-127 tháng).

3.2. Các đặc điểm hình ảnh ảnh hưởng tới phẫu thuật

Kích thước ốc tai trên cắt lớp vi tính

Bảng 1. Kích thước vòng đáy ốc tai theo các nhóm (N = 305)

Tai trong	ĐK vòng đáy ốc tai (mm)				n
	ĐK ngang	Min - Max	Chiều cao	Min - Max	
Không dị dạng tai trong	9,03±0,32	8,1 - 9,7	6,31±0,31	5,2 - 7	162
Thiếu sản ốc tai	7,97±0,63	6,8 - 9	4,76±0,64	3,2 - 5,9	20
PCKHT Type I	9,17±0,41	8,5 - 9,7	6,22±0,59	5 - 7	18
PCKHT Type II	8,84±0,3	8,4 - 9,4	5,98±0,34	5,4 - 6,7	17
PCKHT Type III	7,99±0,5	7,1 - 8,8	5,11±0,27	4,7 - 5,6	12
Rộng cống tiền đình	9±0,42	8,4 - 9,7	6,31±0,47	5,5 - 7,1	14
Dị dạng TĐ-OBK	8,5±0,44	7,8 - 8,9	5,2±0,39	4,8 - 5,9	7
Bất thường TK ốc tai	8,7±0,32	8,2 - 9,6	6,08±0,32	5,5 - 6,8	55
Kích thước trung bình	8,8±0,55	6,8 - 9,7	6,1±0,64	3,2 - 7,1	305

Nhận xét: Đường kính ngang vòng đáy ốc tai của nhóm thiếu sản ốc tai, dị dạng PCKHT Type II, PCKHT Type III, dị dạng TĐ-OBK, ốc tai bình thường bất thường TK ốc tai nhỏ hơn so với nhóm không dị dạng tai trong với p < 0,05.

Đặc điểm ốc tai và trụ ốc trong dị dạng tai trong

Bảng 2. Đặc điểm ốc tai và trụ ốc trong dị dạng tai trong

Dị dạng tai trong	Bình thường	Thiếu sản	Bất sản		n	Tỉ lệ %
			Gần hoàn toàn	Hoàn toàn		
Bất sản ốc tai	0	0	0	7	7	4,1
Khoang chung	0	0	4	6	10	5,9
Thiếu sản ốc tai	0	20	4	6	30	17,6
PCKHT Type I	0	0	6	12	18	10,6
PCKHT Type II	0	17	0	0	17	10
PCKHT Type III	0	0	0	12	12	7,1
Rộng cống tiền đình	14	0	0	0	14	8,2
Dị dạng TĐ - OBK	7	0	0	0	7	4,1
Bất thường TK ốc tai	55	0	0	0	55	32,4
Tổng số	76(44,7%)	37(21,8%)	14 (8,2%)	43(25,3%)	170	100

Nhận xét: Nhóm dị dạng tai trong có 44,7% có trụ ốc bình thường, 55,3% có trụ ốc thiếu sản hoặc bất sản.

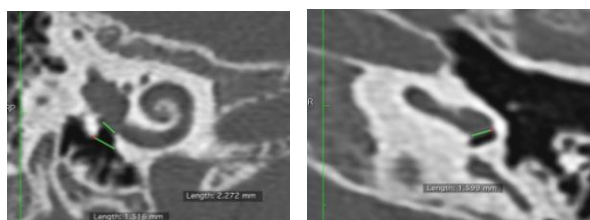
Đặc điểm cửa sổ tròn và dị dạng tai trong

Bảng 3. Đặc điểm cửa sổ tròn và tình trạng tai trong

Dị dạng tai trong	Cửa sổ tròn	Bình thường	Hẹp	Không có	n	Tỉ lệ %
Không dị dạng tai trong		158	4	0	162	48,8
Bất sản ốc tai		0	0	7	7	2,1
Khoang chung		0	0	10	10	3
Thiếu sản ốc tai		11	13	6	30	25
PCKHT Type I		13	5	0	18	5,4
PCKHT Type II		17	0	0	17	5,1
PCKHT Type III		2	10	0	12	3,6
Rộng cống tiền đình		14	0	0	14	4,2
Bất thường TK ốc tai		47	8	0	55	16,6
Dị dạng TĐ - OBK		6	1	0	7	2,1
Tổng số		268(80,7%)	41(12,3%)	23(6,9%)	332	100

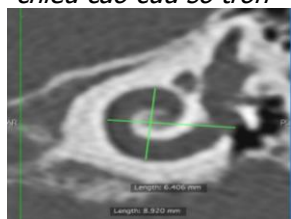Nhận xét: Có 2,5% nhóm không dị dạng tai trong có hẹp cửa sổ tròn.

Có 35,3% nhóm dị dạng tai trong có bất sản hoặc thiếu sản cửa sổ tròn.



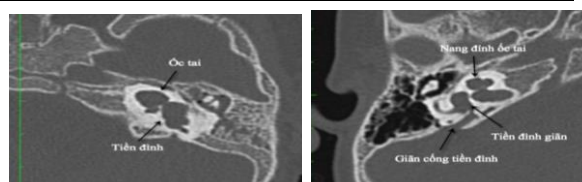
a. Phương pháp đo chiều cao cửa sổ tròn

b. Đo đường kính ngang cửa sổ tròn



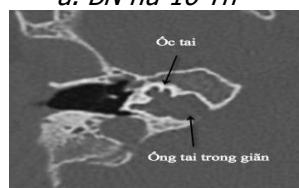c. Đo chiều cao và đường kính ngang ốc tai

Hình 1. Minh họa các phương pháp đo chiều cao cửa sổ tròn (a), đường kính ngang cửa sổ tròn (b), đo ĐK ngang và chiều cao ốc tai (c).



a. BN nữ 16 Th

b. BN nữ 24Th



c. BN nam 19Th

Hình 2. Dị dạng phân chia không hoàn toàn Type I (a), Type II (b), Type III (c)

Các dị dạng này có thiếu sản, bất sản trụ ốc, giãn cống tiền đình có nguy cơ cao rò dịch não tủy hay di lệch điện cực khi PT.

IV. BÀN LUẬN

4.1. Đặc điểm chung của bệnh nhân. Nghiên cứu của chúng tôi có 166 BN được chụp CLVT và CHT đánh giá trước PT cấy OTĐT với 332 tai. Trong đó có 86 BN có dị dạng tai trong hoặc bất thường dây TKOT và 80 BN không dị

dạng tai trong, hai nhóm này được phân tích và đối chiếu với nhau về các yếu tố nguy cơ ảnh hưởng tới PT trên hình ảnh. Trong nghiên cứu có 170 tai có dị dạng tai trong và 162 tai không có dị dạng tai trong với 88 tai được PT trong đó có 8 tai có dị dạng tai trong. Tỷ lệ nam:nữ trong nghiên cứu là (1,4:1), tuổi trung bình là $43,1 \pm 21,9$ tháng. Tuổi phát hiện và tỷ lệ nam:nữ có thể khác nhau tùy tác giả phụ thuộc vào cách chọn mẫu nghiên cứu. Kết quả của chúng tôi tương tự nghiên cứu của Agarwal, Sangeet Kumar, 280 trẻ điếc tiếp nhận bẩm sinh có tỷ lệ nam:nữ là (1,3:1) tuổi trung bình là 34,3 tháng [2].

4.2. Các đặc điểm hình ảnh ảnh hưởng tới phẫu thuật. Có nhiều các yếu tố khác nhau ảnh hưởng tới chỉ định và cách thức PT trong cấy OTĐT. Phẫu thuật đặc biệt khó khăn trong những trường hợp có dị dạng tai trong. Các khó khăn này nếu không được đánh giá kỹ lưỡng có thể dẫn tới kéo dài thời gian PT, thậm chí PT thất bại.

Chỉ định PT và lựa chọn loại điện cực trong dị dạng tai trong. Mỗi loại dị dạng tai trong có đặc điểm ốc tai khác nhau ảnh hưởng tới chỉ định và cách thức PT. Cấy OTĐT chỉ được thực hiện ở những BN có thể đưa được điện cực vào trong ốc tai và có dây TKOT, với những BN dị dạng nặng ốc tai như bất sản mê đạo, bất sản ốc tai, túi thính giác thô sơ, thiếu sản nặng ốc tai, hay dị dạng khoang chung mức độ nặng, không có dây TKOT thì cấy điện cực thân não là lựa chọn tối ưu để phục hồi sức nghe cho BN. Nghiên cứu của chúng tôi có 7 tai bất sản ốc tai, 10 tai thiếu sản nặng ốc tai Type I không thể đưa điện cực vào trong ốc tai, nên không thể cấy OTĐT. Các tai dị dạng và không dị dạng tai trong còn lại có dây TKOT thì có thể cấy OTĐT. Tuy nhiên mỗi loại dị dạng tai trong cần có một loại điện cực riêng phù hợp [1],[3],[4]:

- Các dị dạng có kích thước ốc tai bình thường như PCKHT Type I, Type II, rộng cống tiền đình có kích thước ốc tai bình thường, tuy nhiên có nguy cơ rò dịch não tủy nên có thể chọn điện cực bình thường hoặc điện cực có nút chống rò dịch não tủy.

- Các tai thiếu sản ốc tai thường ốc tai ngắn và hẹp vì vậy thường chọn các loại điện cực ngắn và nhỏ, độ dài điện cực được tính dựa vào ĐK vòng đáy ốc tai. Các tai thiếu sản ốc tai trong nghiên cứu của chúng tôi có ĐK ngang vòng đáy nhỏ nhất trung bình $7,97 \pm 0,63$ mm.

- Dị dạng PCKHT Type III không có trụ ốc, nguy cơ cao rò dịch não tủy và di lệch điện cực vào ống tai trong, vì vậy nên chọn điện cực ngắn và không ôm vào trụ ốc. Nghiên cứu của chúng

tôi cho thấy dị dạng PCKHT Type III có ĐK ngang vòng đáy nhỏ hơn so với nhóm không dị dạng tai trong. Theo Sennaroglu. L để tránh nguy cơ di lệch điện cực nên sử dụng điện cực ngắn hết vòng đáy ốc tai là phù hợp [1].

- Dị dạng khoang chung không có trụ ốc ở trung tâm, kích thước điện cực tùy thuộc và kích thước khoang chung thường chọn loại điện cực vòng không ôm vào trụ ốc để điện cực tiếp xúc thành khoang chung.

Về kích thước điện cực. Với những ốc tai không dị dạng tai trong hoặc dị dạng tai trong nhưng vẫn còn thấy vòng đáy ốc tai thì có thể sử dụng phương pháp đo ĐK vòng đáy ốc tai trên CLVT sau đó sử dụng phương trình vòng xoắn để ước tính kích thước điện cực phù hợp.

Phương trình vòng xoắn được sử dụng để tính chiều dài thành ngoài ốc tai [5]:

$$L = 2.62A \times \log_e(1.0 + \theta/235)$$

+ Chiều dài ốc tai = 4,16A – 3,98 (2,5 vòng, độ sâu 900°)

+ Chiều dài 2 vòng = 3,65A – 3,63 (2 vòng, độ sâu 720°)

+ Chiều dài 1,5 vòng = 3A – 3,02 (1,5 vòng, độ sâu 540°)

+ Chiều dài 1 vòng = 2,43A – 2,43 (1 vòng, độ sâu 360°)

Trong đó A: đường kính ngang vòng đáy

Nghiên cứu của chúng tôi có 27 tai không có ốc tai hoặc ốc tai dị dạng nặng không đo được vòng đáy ốc tai, trong đó có 7 tai bất sản ốc tai, 10 tai thiếu sản nặng ốc tai và 10 tai dị dạng khoang chung. Còn lại 305 tai có thể đo được vòng đáy ốc tai. Qua nghiên cứu chúng tôi thấy ĐK ngang vòng đáy ốc tai của nhóm thiếu sản ốc tai, dị dạng PCKHT Type II, PCKHT Type III, dị dạng TĐ-OBK, ốc tai bình thường bất thường TKOT nhỏ hơn so với nhóm không dị dạng tai trong với $p < 0,05$. Việc đo kích thước vòng đáy ốc tai qua đó ước tính chiều dài điện cực trong dị dạng tai trong là rất quan trọng để chọn được điện cực phù hợp, đặc biệt với những ốc tai dị dạng nhiều, kích thước nhỏ.

Nghiên cứu của chúng tôi có 8 tai dị dạng tai trong được PT trong đó có 1 tai thiếu sản ốc tai có ĐK ngang ốc tai nhỏ 7,6mm được cấy với điện cực ngắn hơn với chiều dài 15mm cho kết quả tốt. Còn lại 2 tai dị dạng PCKHT Type I, 1 tai PCKHT Type II, 1 tai thiếu sản ốc tai và 3 tai bất thường TKOT có kích thước ốc tai bình thường nên được sử dụng điện cực với chiều dài thông thường.

Dị dạng tai trong và nguy cơ rò dịch não tủy, di lệch điện cực khi PT. Việc xác định các dị dạng ốc tai và đặc điểm trụ ốc ngoài việc giúp

đưa ra chỉ định cấy OTĐT còn giúp cho đánh giá nguy cơ rò dịch não tủy và di lệch điện cực khi PT [1],[6].

Nguy cơ rò dịch não tủy. Là nguy cơ khá thường gặp khi mở ốc tai dị dạng với mức độ khác nhau, do thiếu sản hoặc bất sản trụ ốc mất sự ngăn cách giữa ống tai trong và ốc tai dẫn tới dịch não tủy liên tục với ốc tai hoặc do rộng cống tiền đình, cống ốc tai. Biến chứng này có thể gặp trong dị dạng khoang chung, PCKHT Type I, II, III, rộng cống tiền đình hay thiếu sản ốc tai. Rò dịch não tủy dễ gây viêm mê đạo và viêm màng não sau PT [1],[7],[8]. Tỷ lệ thiếu sản và bất sản trụ ốc trong nhóm dị dạng tai trong là khá cao, trong nghiên cứu của chúng tôi có 55,3% các tai có thiếu sản hoặc bất sản trụ ốc. Nghiên cứu có 14 tai rộng cống tiền đình và 17 tai PCKHT Type II có rộng cống tiền đình, giãn túi nội dịch; 10 tai dị dạng khoang chung, 18 tai PCKHT Type I, 12 tai PCKHT Type III có bất sản trụ ốc thiếu sự ngăn cách giữa ống tai trong và ốc tai. Các tai này đều có nguy cơ cao rò dịch não tủy khi PT. Nghiên cứu của chúng tôi có 2 BN dị dạng PCKHT Type I được PT thì có 1 BN có rò dịch não tủy khi PT. Các đặc điểm này cũng tương tự báo cáo của tác giả Sennaroglu, L [1].

Nguy cơ di lệch điện cực. Một số dị dạng tai trong bất sản và thiếu sản trụ ốc, thiếu hụt xương ở vùng sàng đáy ốc tai dễ làm di lệch điện cực vào ống tai trong khi PT [1],[8]. Chúng tôi có 18 tai dị dạng PCKHT Type I, 12 tai PCKHT Type III có bất sản trụ ốc và thiếu hụt xương vùng sàng có nguy cơ cao xảy ra di lệch điện cực khi PT. Nghiên cứu của chúng tôi có 2 BN dị dạng PCKHT Type I được PT tuy nhiên không xảy ra biến chứng di lệch điện cực. Biến chứng di lệch điện cực cũng được báo cáo bởi một số tác giả nước ngoài [1].

Đặc điểm cửa sổ tròn của nhóm dị dạng tai trong. Kích thước, giải phẫu mái cửa sổ tròn đa dạng ảnh hưởng tới sự tiếp cận điện cực. Cửa sổ tròn hẹp, hướng quay ra sau, các vách xương phía trước gây khó khăn cho việc xác định vị trí mở ốc tai, nhiều trường hợp dẫn tới PT thất bại. Một số tác giả cho rằng khi kích thước cửa sổ tròn dưới 1mm có thể gây khó khăn cho việc đưa điện cực vào trong ốc tai. Nghiên cứu của chúng tôi các tai không dị dạng tai trong chỉ có 4/162 tai (2,5%) có hẹp cửa sổ tròn, các tai dị dạng tai trong có tỉ lệ hẹp hoặc bất sản cửa sổ tròn khá cao với 60/170 tai chiếm tỉ lệ 35,3% trong đó bất sản cửa sổ tròn gặp trong các dị dạng nặng ốc tai như bất sản ốc tai, dị dạng khoang chung và 6 tai thiếu sản ốc tai Type I; hẹp cửa sổ tròn gặp

hiều ở nhóm PCKHT Type III sau đó là thiếu sản ốc tai và PCKHT Type I. Trên thế giới có ít nghiên cứu về đặc điểm cửa sổ tròn của các nhóm dị dạng tai trong ảnh hưởng tới PT. Chúng tôi có 5 tai có hẹp cửa sổ tròn trên CLVT được PT trong đó có 3 tai dị dạng tai trong, 2 tai không dị dạng tai trong, khi PT có 4 tai không thấy cửa sổ tròn khi mở ngách mặt, phẫu thuật khó khăn phải mở rộng ngách mặt để bộc lộ cửa sổ tròn.

V. KẾT LUẬN

Đánh giá hình ảnh dị dạng tai trong có vai trò quan trọng trong PT cấy OTĐT; các tai thiếu sản ốc tai, dị dạng PCKHT Type II, PCKHT Type III, bất thường TĐ-OBK, ốc tai bình thường bất thường TKOT có kích thước ốc tai nhỏ hơn so với nhóm không dị dạng tai trong, đo kích thước vòng đáy ốc tai rất có ý nghĩa để chọn loại điện cực và kích thước điện cực phù hợp. Dị dạng tai trong có tỉ lệ bất sản và thiếu sản trụ ốc khá cao với 55,3%, các tai này có nguy cơ cao rò dịch não tủy và di lệch điện cực trong PT. Bất sản hoặc thiếu sản cửa sổ tròn khá thường gặp trong nhóm dị dạng tai trong, chiếm tỉ lệ 35,3%, hay gặp nhất ở nhóm dị dạng PCKHT Type III và thiếu sản ốc tai.

TÀI LIỆU THAM KHẢO

1. Sennaroglu, I. (2010). Cochlear implantation in inner ear malformations--a review article. Cochlear implants int, 11(1): p. 4-41.
2. Agarwal, s.k., singh, s., ghuman, s.s., et al (2014). Radiological assessment of the indian children with congenital sensorineural hearing loss. International journal of otolaryngology, 2014.
3. Sennaroglu, I. And bajin, m.d. (2017). Classification and current management of inner ear malformations. Balkan medical journal, 34(5): p. 397.
4. Sennaroglu, I., atay, g., and bajin, m.d. (2014). A new cochlear implant electrode with a "cork"-type stopper for inner ear malformations. Auris nasus larynx, 41(4): p. 331-336.
5. Escude, b., james, c., deguine, o., et al (2006). The size of the cochlea and predictions of insertion depth angles for cochlear implant electrodes. Audiol neurootol, 11 suppl 1: p. 27-33.
6. Sennaroglu, I. (2016). Histopathology of inner ear malformations: do we have enough evidence to explain pathophysiology? Cochlear implants international, 17(1): p. 3-20.
7. Bianchin, g., polizzi, v., formigoni, p., et al (2016). Cerebrospinal fluid leak in cochlear implantation: enlarged cochlear versus enlarged vestibular aqueduct (common cavity excluded). Int j otolaryngol, 2016: p. 6591684.
8. Incesulu, a., adapinar, b., and kecik, c. (2008). Cochlear implantation in cases with incomplete partition type iii (x-linked anomaly). European archives of oto-rhino-laryngology, 265(11): p. 1425-1430.