

tách khá tốt các lớp lipid chuẩn đơn cũng như hỗn hợp. Trường hợp cần tách thêm các thành phần MG, DG có thể khai triển thêm một bước với hỗn hợp chứa dung môi phân cực, chúng tôi đã thu được kết quả có cải thiện khi khai triển thêm một bước bằng C₆-DEE-aceton (60:40:5) đến 12 cm, cho phép tách các thành phần lipid một cách chọn lọc từ lipid toàn phần chiết từ DDM với độ chọn lọc, độ lặp lại cao, kết quả ổn định và tách tốt các lớp lipid: Phospholipid; monoglycerid; diglycerid; cholesterol; acid béo tự do; triglycerid; cholesterol esther có R_f lần lượt là: 0; (0,0 - 0,03); (0,11 - 0,28); (0,12 - 0,20); (0,33 - 0,52); (0,66 - 0,75); (0,80 - 0,90). Các lớp lipid từ bản TLC cũng thu lại được khá đơn giản cho phân tích tiếp. Có thể dễ dàng thu các phân đoạn lipid sau khi tách bằng sắc ký lớp mỏng để tạo thuận lợi cho phân tích sâu thêm.

TÀI LIỆU THAM KHẢO

1. Nguyễn Danh Khánh (2021), Đánh giá trạng thái lipid trong mô mỡ dưới da ướp bảo quản và đề xuất giải pháp nhằm bảo tồn lipid trong quá trình giữ gìn lâu dài thi thể ướp phục vụ thẩm viếng, Đề tài cấp Bộ, mã số KYBL-18-01.
2. Nguyễn Hồng Minh (1995), Xác định lipid trong dung dịch ướp bảo quản bằng phương pháp sắc ký lớp mỏng, Đề tài nhánh thuộc đề tài độc lập cấp Nhà nước, mã số KYĐL - 96 - 01.
3. Agren J. J., Julkunen A., Penttila I. (1992), Rapid separation of serum lipids for fatty acid analysis by a single aminopropyl column. J. Lipid Res. 33(12): 1871 - 6.
4. Kaluzny M. A., Duncan L. A., Merritt M. V., Epps D. E. (1985), Rapid separation of lipid classes in high yield and purity using bonded phase columns. Journal of lipid research, 26(1), 135-140.
5. Kupke I. R. And Zeugner S. (1978), Quantitative high-performance thin-layer chromatography of lipids in plasma and liver homogenates after direct application of 0.5- μ l samples to the silica-gel layer. Journal of Chromatography B: Biomedical Sciences and Applications, 146(2), 261-271.
6. Ruiz J. I., Ochoa B. (1997), Quantification in the subnanomolar range of phospholipids and neutral lipids by monodimensional thin-layer chromatography and image analysis. J. Lipid Res., 38(7): 1482 - 9.
7. White T., Bursten S., Federighi D., Lewis R. A. (1998), Nudelman, E. High-resolution separation and quantification of neutral lipid and phospholipid species in mammalian cells and sera by multidimensional thin-layer chromatography. Anal. Biochem. 258: 109 - 117.

CAN THIỆP NỘI MẠCH ĐIỀU TRỊ HỘI CHỨNG “KẸP HẠT DẸ” (NUTCRACKER) TẠI BỆNH VIỆN HỮU NGHỊ VIỆT ĐỨC: THÔNG BÁO HAI CA LÂM SÀNG

Lê Nhật Tiên^{1,2}, Nguyễn Minh Trí², Nguyễn Hữu Ước^{1,2}, Phùng Duy Hồng Sơn^{1,2}

TÓM TẮT

Hội chứng “kẹp hạt dẻ” (Nutcracker), do tĩnh mạch thận trái bị kẹp bất thường giữa động mạch mạc treo tràng trên và động mạch chủ bụng - là một hội chứng hiếm gặp, biểu hiện lâm sàng nghèo nàn và thường được chẩn đoán khá muộn sau khi đã loại trừ các nguyên nhân khác. Việc chẩn đoán xác định bệnh dựa vào siêu âm Doppler và chụp cắt lớp vi tính ổ bụng. Có nhiều giải pháp điều trị khác nhau tùy thuộc vào đặc điểm bệnh nhân và mức độ nghiêm trọng của triệu chứng, trong đó can thiệp nội mạch là phương pháp ít xâm lấn và có hiệu quả cao. Báo cáo trình bày hai ca bệnh hẹp tĩnh mạch thận trái, được chẩn đoán là hội chứng Nutcracker, và được điều trị thành công

bằng can thiệp nội mạch đặt stent tĩnh mạch thận trái tại Trung tâm Tim mạch và lồng ngực bệnh viện Hữu nghị Việt Đức.

Từ khóa: Hội chứng Nutcracker, can thiệp nội mạch, Việt Đức

SUMMARY

VASCULAR INTERVENTION IN NUTCRACKER SYNDROME AT VIET DUC UNIVERSITY HOSPITAL – ON THE OCCASION OF TWO CASES

Nutcracker syndrome is rare, results most commonly from the compression of the left renal vein between the abdominal aorta and superior mesenteric artery, although other variants exist, that is usually lately diagnosed when other causes have been ruled out. The disease was diagnosed based on Doppler ultrasound and abdominal computed tomography. Treatment can vary, depending on patient characteristics and the severity of the symptoms. Endovascular intervention is a minimally invasive method with very good results. This presented report based on two cases with Nutcracker syndrome and successfully treated by endovascular intervention with

¹Bệnh viện Hữu Nghị Việt Đức,

²Trường đại học Y Hà Nội

Chịu trách nhiệm chính: Phùng Duy Hồng Sơn

Email: hongsony81@yahoo.com

Ngày nhận bài: 11.6.2021

Ngày phản biện khoa học: 9.8.2021

Ngày duyệt bài: 16.8.2021

left renal vein stenting at Cardiovascular and Thoracic center of Viet Duc University Hospital.

Keyword: Nutcracker syndrome, endovascular intervention, Viet Duc.

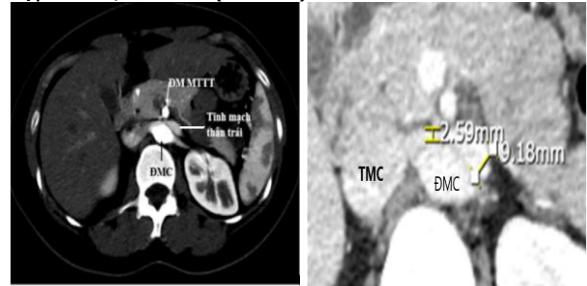
I. ĐẶT VẤN ĐỀ

Hội chứng Nutcracker là một hội chứng lâm sàng hiếm gặp, nguyên nhân chính gây ra là do sự chèn ép gây hẹp tĩnh mạch thận trái^{1,2}. Hội chứng Nutcracker được mô tả lần đầu bởi Grant vào năm 1937, với đặc điểm tĩnh mạch thận trái bị chèn ép bất thường gây hẹp do bị kẹp giữa động mạch mạc treo tràng trên (ĐM MTTT) và động mạch chủ (ĐMC) bụng³. Ngoài ra, một hình thái hiếm gặp hơn của hội chứng Nutcracker là do sự chèn ép tĩnh mạch thận trái giữa ĐMC bụng và cột sống¹. Hội chứng Nutcracker biểu hiện lâm sàng rất đa dạng như các triệu chứng đái máu đại thể, protein niệu, đau hạ sườn trái đến những triệu chứng muộn hơn như hội chứng tắc nghẽn vùng chậu ở nữ giới, giãn tĩnh mạch tinh ở nam giới, mắc các bệnh thận mạn tính do tăng huyết áp tĩnh mạch thận trái lâu dài và huyết khối tĩnh mạch thận trái^{1,3,4}. Chẩn đoán thường được đưa ra khi đã loại trừ các nguyên nhân thường gặp khác, kết hợp với hình ảnh xác định trên siêu âm Doppler tĩnh mạch thận trái và chụp cắt lớp vi tính (CLVT) ổ bụng có tiêm thuốc cản quang thì tĩnh mạch hoặc chụp cộng hưởng từ ổ bụng^{1,4}. Có khá nhiều phương pháp điều trị hội chứng Nutcracker, từ điều trị bảo tồn tới can thiệp phẫu thuật và gần đây là can thiệp nội mạch ít xâm lấn^{1,3,5}. Tại bệnh viện Hữu nghị Việt Đức, trước đây phẫu thuật chuyển vị tĩnh mạch thận vẫn được coi là phương pháp điều trị đầu tay cho bệnh này⁶, tuy nhiên can thiệp nội mạch đang nổi lên như một phương pháp điều trị thay thế ít xâm lấn có hiệu quả rất tốt^{3,5,7}. Chúng tôi thông báo hai ca lâm sàng bệnh nhân nữ, trẻ tuổi, được điều trị bằng can thiệp nội mạch thành công vào tháng 4 và 5 của năm 2021, kết hợp nhìn lại y văn.

III. KẾT QUẢ CA LÂM SÀNG

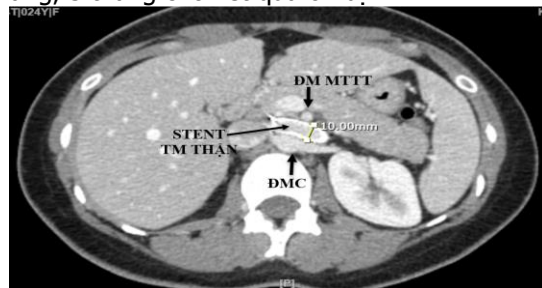
Ca thứ nhất. Bệnh nhân nữ, 24 tuổi, từ nhỏ có tiền sử khỏe mạnh. Gần đây, bệnh nhân đi khám do đái máu tái diễn nhiều lần trong vòng 6 tháng, kết quả khám chuyên khoa tiết niệu không phát hiện bất thường, không có rối loạn đông máu. Trên thăm dò siêu âm Doppler mạch ổ bụng phát hiện tĩnh mạch thận trái bị chèn ép, kẹp giữa ĐM MTTT và ĐMC bụng, nên được chuyển khám chuyên khoa tim mạch. Kết quả chụp CLVT mạch máu ổ bụng có tiêm thuốc cản quang, phát hiện tĩnh mạch thận trái bị kẹp giữa

ĐM MTTT và ĐMC bụng, với đường kính trước-sau trước chỗ kẹp giãn to 9,18mm, còn tại chỗ kẹp chỉ 2,59mm. (Hình 1)



Hình 1. Hình chụp cắt lớp vi tính ổ bụng trước can thiệp

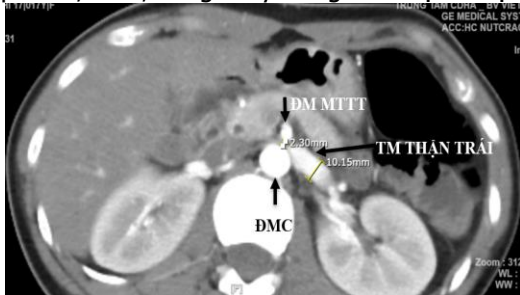
Với chẩn đoán hội chứng Nutcracker bệnh nhân được chỉ định can thiệp nội mạch để giải phóng sự chèn ép tĩnh mạch thận trái vào ngày 15/04/2021. Kết quả trong khi can thiệp: chụp tĩnh mạch thận thấy thấy chỗ hẹp khít nằm cách lỗ đổ vào tĩnh mạch chủ 15mm, đường kính trước và sau chỗ hẹp 10mm, còn tại chỗ hẹp chỉ 3mm; áp lực trước chỗ hẹp 14mmHg, sau chỗ hẹp 10mmHg; tĩnh mạch buồng trứng giãn lớn; nồng độ hẹp bằng bóng 10mm và đặt 1 stent lưới tự nở Sinus-super Flex-635 10x40mm; chụp kiểm tra thấy chỗ hẹp tĩnh mạch thận mở rộng tối đa; kết thúc thủ thuật thuận lợi. Sau thủ thuật bệnh nhân hết đái máu, không đau, theo dõi sau 1 tuần ổn định, chụp CLVT thấy tĩnh mạch thận thông tốt (Hình 2) và được ra viện sau can thiệp 1 tuần. Thuốc chống đông dùng đường uống. Kiểm tra lâm sàng, siêu âm Doppler mạch thận sau mổ 1 tháng, 3 tháng cho kết quả ổn định.



Hình 2. Hình CLVT chụp sau can thiệp đặt stent thận trái

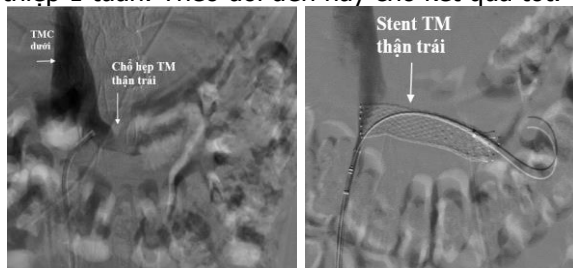
Ca thứ hai. Bệnh nhân nữ 17 tuổi, không có bệnh lý mạn tính, đi khám vì nhiều đợt đái máu từ 1 năm nay, đau tức vùng hạ sườn trái. Khám sản phụ khoa và tiết niệu, không phát hiện bất thường, điều trị nội khoa không cải thiện triệu chứng. Trên siêu âm Doppler mạch máu ổ bụng phát hiện tình trạng tĩnh mạch thận trái chèn ép bởi ĐM MTTT và ĐMC bụng, nên bệnh nhân được chuyển khám chuyên khoa ngoại tim mạch.

Trên phim CLVT ổ bụng có hình ảnh tĩnh mạch thận trái bị chèn ép rất rõ (Hình 3), với đường kính trước chỗ hẹp gần 10,15mm, còn tại chỗ hẹp chỉ 2,3mm, dòng chảy trong tĩnh mạch chậm.

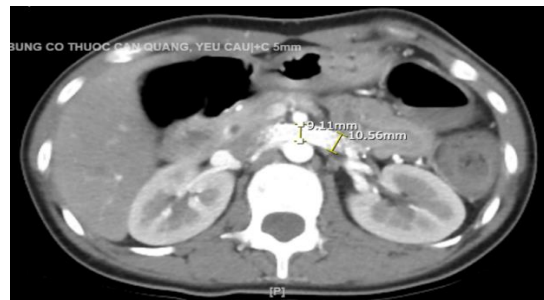

Hình 3. Hình chụp CLVT trước can thiệp nội mạch

Với chẩn đoán xác định là hội chứng Nutcracker, do tuổi còn trẻ nên bệnh nhân được nhập viện điều trị bảo tồn tích cực, nhưng các triệu chứng không thuyên giảm, gây ảnh hưởng nhiều cuộc sống; sau đó được đề nghị phẫu thuật mở chuyển vị tĩnh mạch thận, nhưng bệnh nhân không đồng ý – muốn chọn giải pháp ít xâm lấn bằng can thiệp nội mạch. Ngày 10/05/2021, bệnh nhân được tiến hành can thiệp nội mạch: chụp tĩnh mạch thận trái cho kết quả hẹp 70% sát lỗ tĩnh mạch thận trái, đo áp lực trước hẹp 12mmHg, áp lực tĩnh mạch chủ dưới 9mmHg (Hình 4). Tiến hành can thiệp nong tĩnh mạch thận trái bằng bóng 8x60mm, đặt stent tự nở EV3 Protégé 10x60mm (Hình 4). Sau can thiệp không có biến chứng, các triệu chứng thuyên giảm dần, hết hẳn đái máu đại thể, giảm đau vùng hạ sườn trái, được chụp CLVT kiểm tra thấy stent đúng vị trí, đường kính 9,11mm, dòng máu thông tốt (Hình 5), và được ra viện sau can thiệp 1 tuần. Theo dõi đến nay cho kết quả tốt.



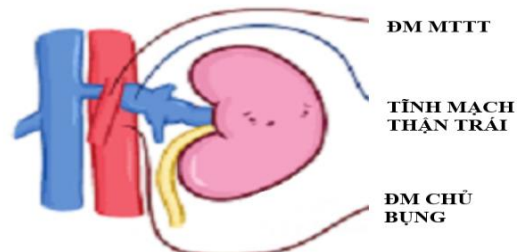
Hình 4. Hình chụp DSA trước - sau can thiệp mạch



Hình 5. Hình chụp CLVT kiểm tra sau can thiệp

IV. BÀN LUẬN

Hội chứng Nutcracker là một bệnh cảnh lâm sàng hiếm gặp, được đặc trưng bởi một số triệu chứng phổ biến nhưng dễ thay đổi như: đái máu, protein niệu, đau hạ sườn, sung huyết vùng chậu ở nữ và giãn tĩnh mạch thừng tinh ở nam^{3,8}. Người bệnh có thể xuất hiện triệu chứng ở mọi lứa tuổi từ khi còn nhỏ đến 70 tuổi, nhưng tỉ lệ hay gặp nhất ở nhóm 20 – 30 tuổi, được lý giải là do sự gia tăng nhanh chóng của chiều cao và sự phát triển của các thân đốt sống trong tuổi dậy thì có thể làm thu hẹp góc giữa ĐM MTTT và ĐMC bụng^{3,8} dẫn đến biểu hiện kẹp vào tĩnh mạch thận. Cả hai bệnh nhân trong nghiên cứu đều ở độ tuổi này và có triệu chứng lâm sàng điển hình là đái máu nhiều đợt không có bệnh lý tiết niệu hay rối loạn đông máu khác. Thương tổn giải phẫu đều là loại hội chứng Nutcracker-trước (phổ biến), với tĩnh mạch thận bị kẹp bởi ĐM MTTT phía trước và ĐMC bụng phía sau (hình 6).



Hình 6: Hình minh họa hội chứng Nutcracker-trước

Theo y văn, việc chẩn đoán hội chứng Nutcracker vẫn là một khó khăn, ngay cả trong thời điểm hiện tại, do chưa có một tiêu chuẩn chẩn đoán xác định - mà thường vẫn là sự nghi ngờ và được xác định sau chẩn đoán loại trừ những nguyên nhân thường gặp khác^{1,3,8}. Tuy nhiên, nếu nghĩ đến hội chứng Nutcracker thì không quá khó để chẩn đoán xác định, dựa trên các biện pháp chẩn đoán hình ảnh như: siêu âm Doppler tĩnh mạch thận – tĩnh mạch chủ, chụp CLVT ổ bụng hay cộng hưởng từ ổ bụng, thậm chí là chụp tĩnh mạch đo áp lực tại tĩnh mạch

thận trái^{1,4}. Tuy nhiên là bệnh hiếm gặp và có nhiều biến thể giải phẫu, nên cần rất thận trọng và cân nhắc khi đưa ra chẩn đoán.

Về các giải pháp điều trị bệnh, đến nay vẫn còn rất nhiều tranh cãi và quan điểm khác nhau^{1,4}. Đối với bệnh nhân trẻ tuổi (<18 tuổi), các tác giả đều đồng tình với điều trị bảo tồn kèm theo sự giám sát và theo dõi liên tục tình trạng của bệnh nhân trong vòng 24 tháng¹⁻⁵. Các bệnh nhân trong nghiên cứu được chỉ định can thiệp sớm do triệu chứng đái máu đã xuất hiện từ lâu, cùng biểu hiện đau hạ sườn mạn tính không cải thiện với điều trị nội khoa. Chúng tôi cũng đã cân nhắc, giải thích kỹ tình trạng, các nguy cơ về các phương pháp can thiệp (kết quả lâu dài, rủi ro sau stent tĩnh mạch thận) cho bệnh nhân và gia đình trước khi quyết định can thiệp. Ở người lớn khi hội chứng Nutcracker xảy ra cùng với những triệu chứng kéo dài, lặp đi lặp lại ảnh hưởng tới bệnh nhân thì nên chỉ định điều trị triệt căn, với phương pháp được ưu tiên lựa chọn là điều trị phẫu thuật chuyển vị tĩnh mạch thận trái^{5,8}. Can thiệp nội mạch đặt stent tĩnh mạch thận trái là một giải pháp ít xâm lấn, với báo cáo cho thấy kết quả tương đương với phẫu thuật chuyển vị tĩnh mạch thận trái, tại những trung tâm lớn có nhiều kinh nghiệm về phương pháp phẫu thuật mở lẫn can thiệp nội mạch^{2,5,7}. Do là stent trong tĩnh mạch, nên việc lựa chọn kích thước – độ dài cần thận trọng, và dùng loại stent tự nở sau thủ thuật nong bóng là các chi tiết kỹ thuật thường được áp dụng. Sau đặt stent tĩnh mạch thận, bệnh nhân được điều trị chống đông máu và chống ngưng tập tiểu cầu theo phác đồ 3 ngày với heparin trọng lượng phân tử thấp, 30 ngày clopidogrel và 3 tháng với aspirin^{1,2}. Tại Trung tâm tim mạch và lồng ngực bệnh viện Hữu nghị Việt Đức, phẫu thuật mổ mở điều trị bệnh lý này đã được thực hiện trước đây, song với phương pháp can thiệp nội mạch - đây là 2 ca lâm sàng đầu tiên. Chỉ định lựa chọn can thiệp mạch được đưa ra cho các bệnh nhân với lý do cả 2 bệnh nhân đều là nữ giới, trẻ tuổi, chưa lập gia đình, can thiệp nội mạch đảm bảo tính thẩm mỹ cho bệnh nhân. Cả hai trường hợp

cho kết quả bước đầu rất khả quan, bệnh nhân đã cải thiện được triệu chứng rõ rệt và theo dõi sau 3 tháng thấy không có biến chứng.

V. KẾT LUẬN

Can thiệp nội mạch đặt stent tĩnh mạch thận trái điều trị hội chứng Nutcracker là một phương pháp điều trị ít xâm lấn, hứa hẹn đem lại nhiều lợi ích và kết quả khả quan. Tuy nhiên số lượng bệnh nhân còn ít và thời gian theo dõi chưa dài, nên cần có các nghiên cứu lớn hơn và theo dõi lâu dài hơn về kết quả của phương pháp này.

TÀI LIỆU THAM KHẢO

1. **de Macedo GL, dos Santos MA, Sarris AB, Gomes RZ.** Diagnosis and treatment of the Nutcracker syndrome: a review of the last 10 years. *J Vasc Bras.* 2018;17(3):220-228. doi:10.1590/1677-5449.012417
2. **Penfold D, Lotfollahzadeh S.** Nutcracker Syndrome. In: StatPearls. StatPearls Publishing; 2021. Accessed August 7, 2021. <http://www.ncbi.nlm.nih.gov/books/NBK559189/>
3. **Policha A, Lamparello P, Sadek M, Berland T, Maldonado T.** Endovascular Treatment of Nutcracker Syndrome. *Ann Vasc Surg.* 2016;36:295.e1-295.e7. doi:10.1016/j.avsg.2016.04.005
4. **Ananthan K, Onida S, Davies AH.** Nutcracker Syndrome: An Update on Current Diagnostic Criteria and Management Guidelines. *Eur J Vasc Endovasc Surg.* 2017;53(6):886-894. doi:10.1016/j.ejvs.2017.02.015
5. **Avgerinos ED, McEnaney R, Chaer RA.** Surgical and endovascular interventions for nutcracker syndrome. *Semin Vasc Surg.* 2013;26(4):170-177. doi:10.1053/j.semvascsurg.2014.06.014
6. **Nguyễn Duy Thăng, Đoàn Quốc Hưng, Nguyễn Hữu Ước, Lê Nguyên Vũ.** Hội chứng nutcracker, bệnh lý mạch máu hiếm gặp và vai trò của can thiệp ngoại khoa. *Tạp Chí Ngoại Khoa Việt Nam.* 2014;65/1:57-61.
7. **Avgerinos ED, Saadeddin Z, Humar R, et al.** Outcomes of left renal vein stenting in patients with nutcracker syndrome. *J Vasc Surg Venous Lymphat Disord.* 2019;7(6):853-859. doi:10.1016/j.jvsv.2019.06.016
8. **Agle CG, Amorim DS, de Almeida LC, Neves CAP.** Endovascular treatment of Nutcracker syndrome: case report. *J Vasc Bras.* 18:e20180135. doi:10.1590/1677-5449.180135